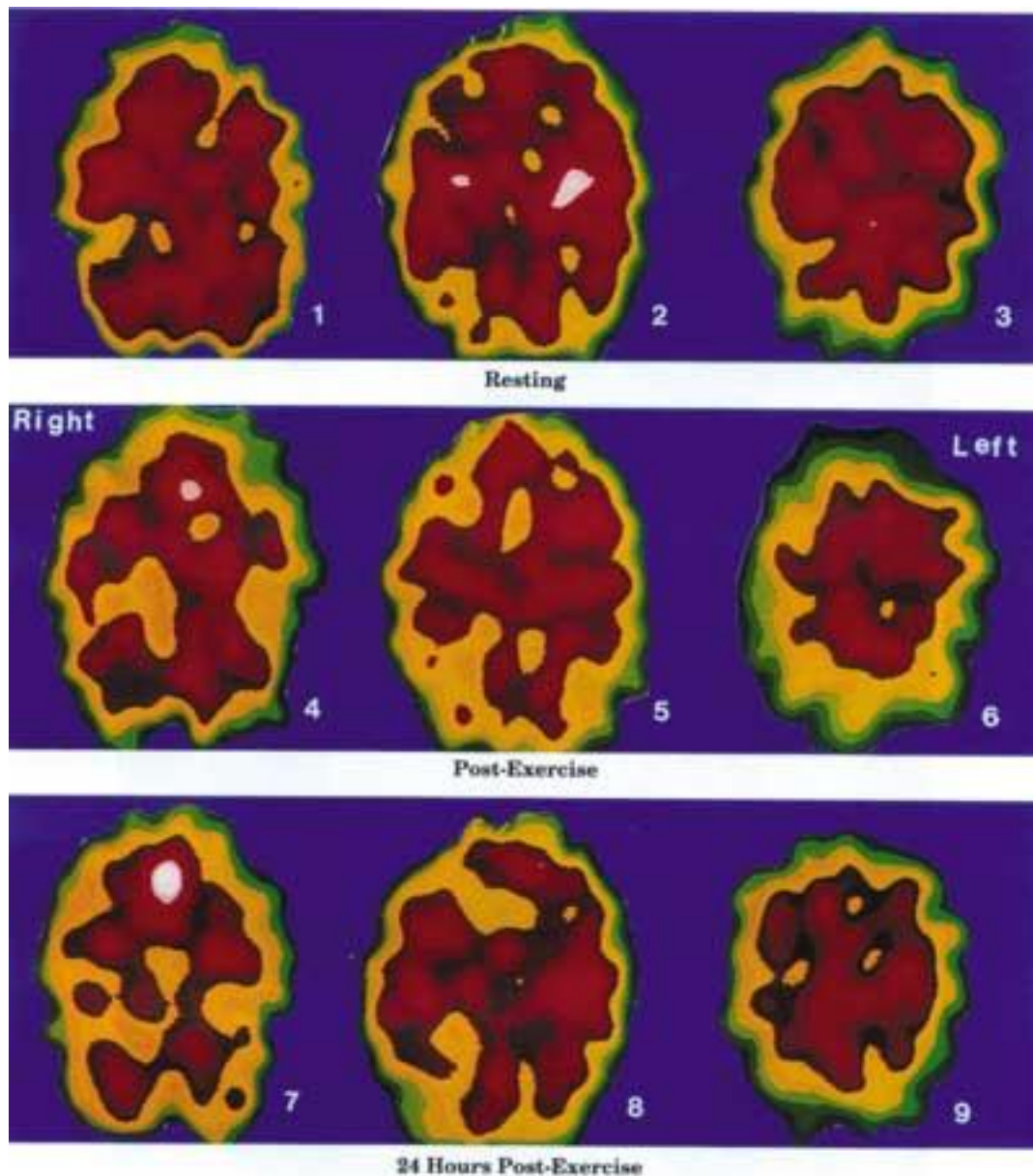


Negatieve effecten van inspanning op de doorbloeding van de hersenen



De negatieve effecten van inspanning op de hersenen van een ME-patiënt

Foto's van een 37 jaar oude vrouw: patiënt van dr. Jay Goldstein.

De doorbloeding is rood weergegeven. SPECT-scan 1, 2 en 3 geven de situatie voor een kleine inspanning weer. Deze scans tonen aan dat er al een doorbloedingsprobleem bestaat. De SPECT-scans 4, 5 en 6 geven de situatie direct na de inspanning weer: de doorbloeding van de hersenen is enorm afgenomen. Er zijn nu ook grote doorbloedings-problemen in het achterhoofd. De SPECT-scans 7, 8 en 9 illustreren de afgenomen doorbloeding 24 uur na de inspanning! Dit zou goed de toegenomen klachten een dag na een kleine inspanning goed kunnen verklaren.